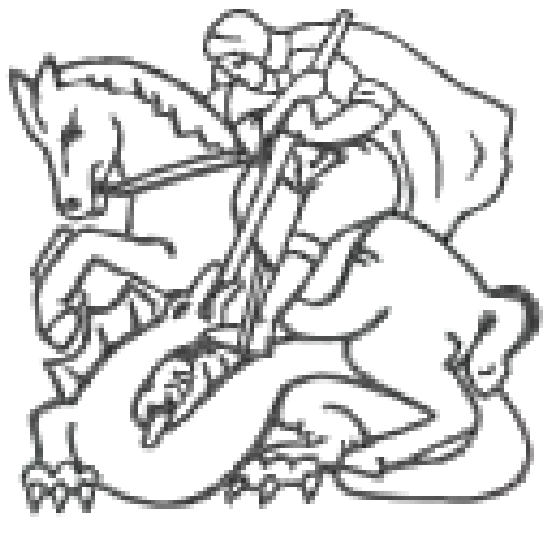

Fallbericht: Autoimmune Neutropenie des Kindesalters

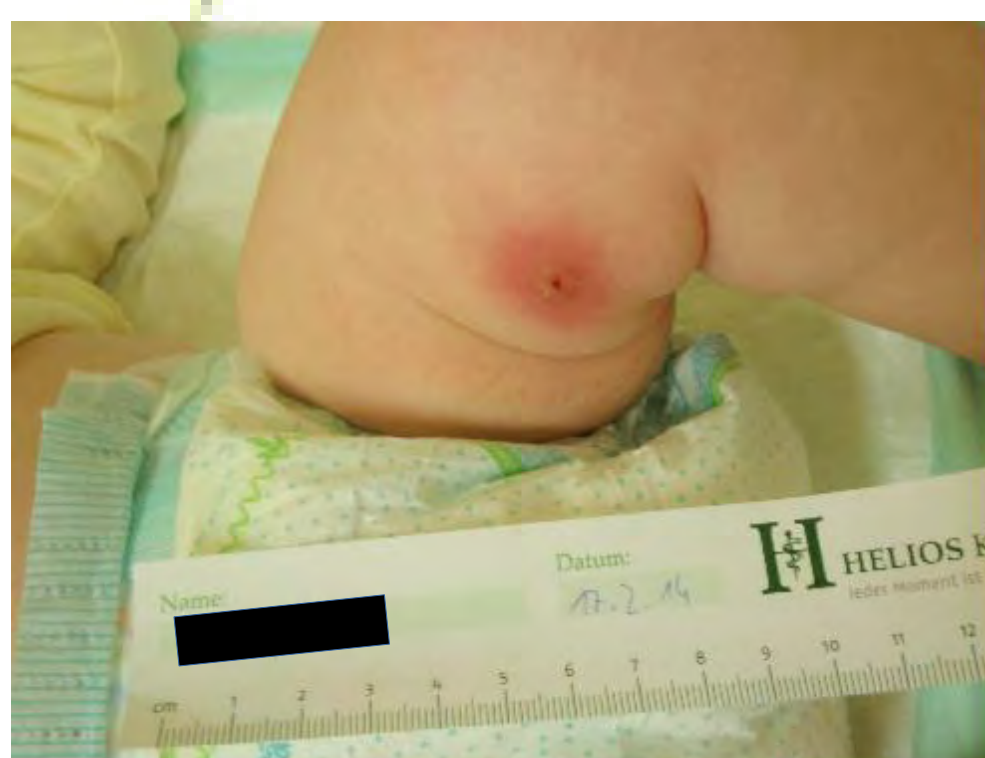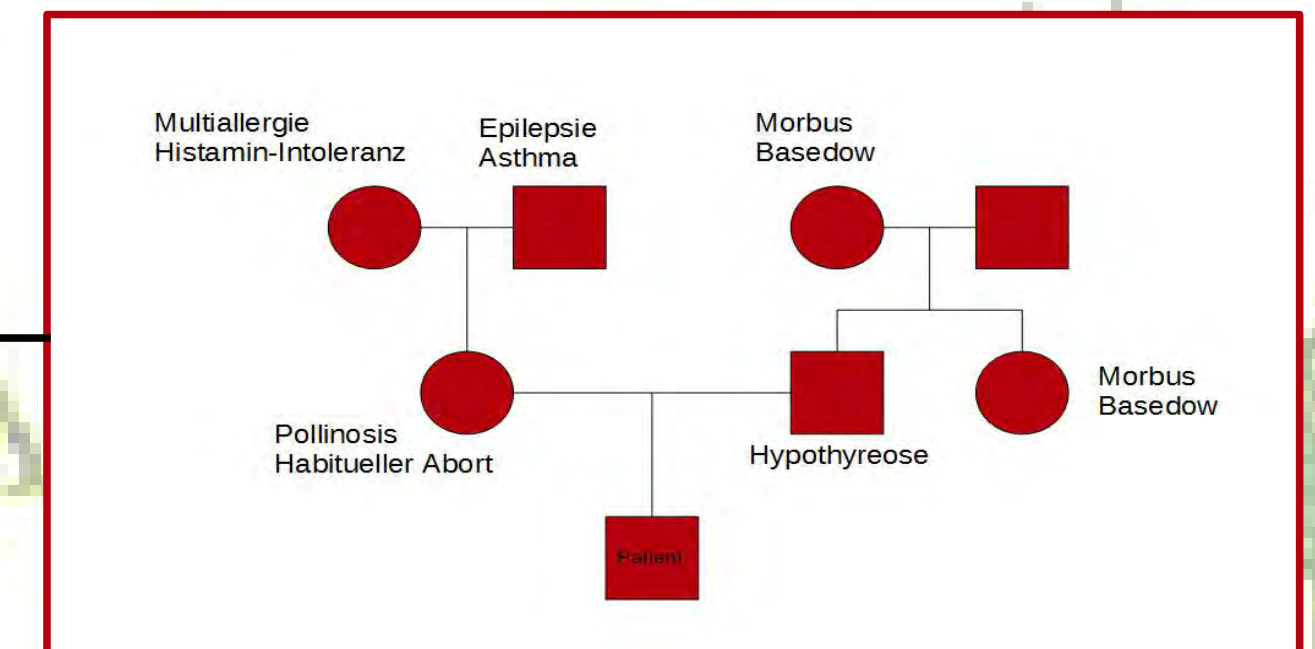
M. Rupiotta¹, P. Rühmer²

¹ Immundefektzentrum Leipzig, Klinik für Kinder und Jugendmedizin, Klinikum St. Georg gGmbH

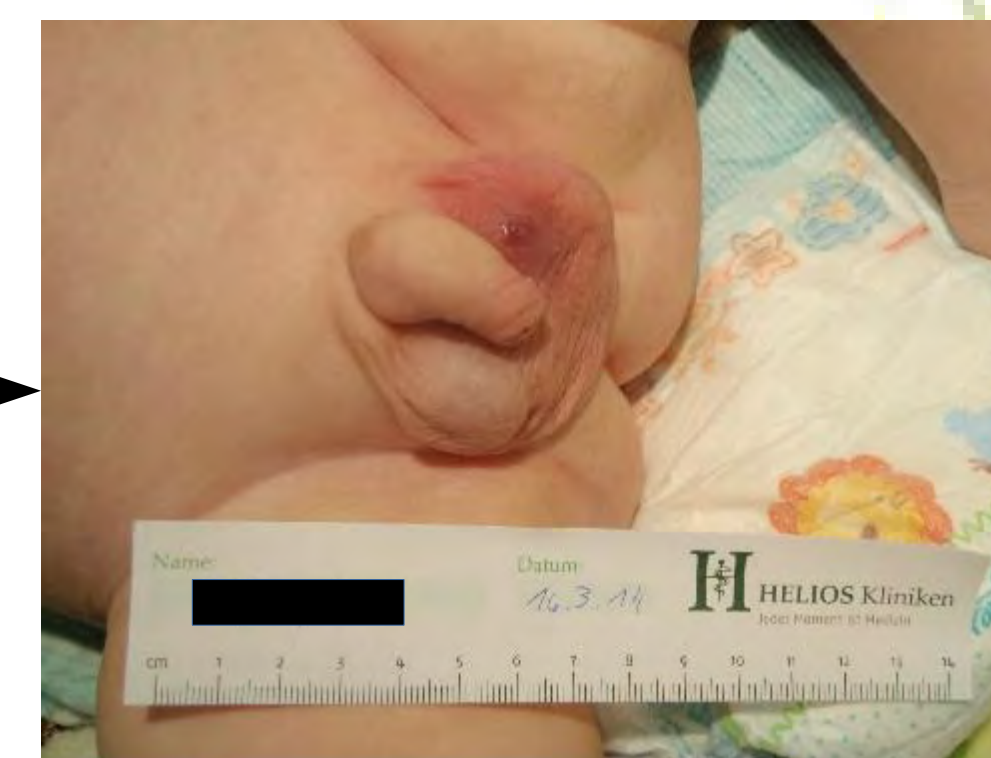² Klinik für Kinder- und Jugendmedizin, Helios Vogtland-Klinikum Plauen

Patient

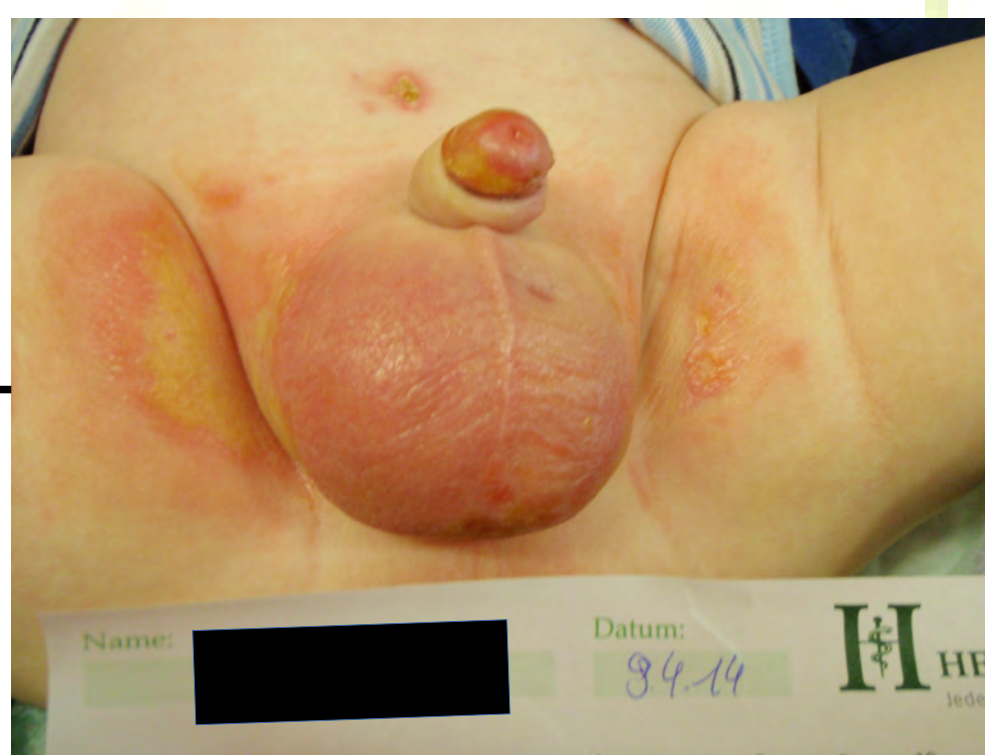- 6 Monate alter, männlicher Säugling
- unauffällige Schwangerschaft und Geburt, vorher nie akut oder chronisch erkrankt
- altersgerecht entwickelt, regelgerechter Impfstatus



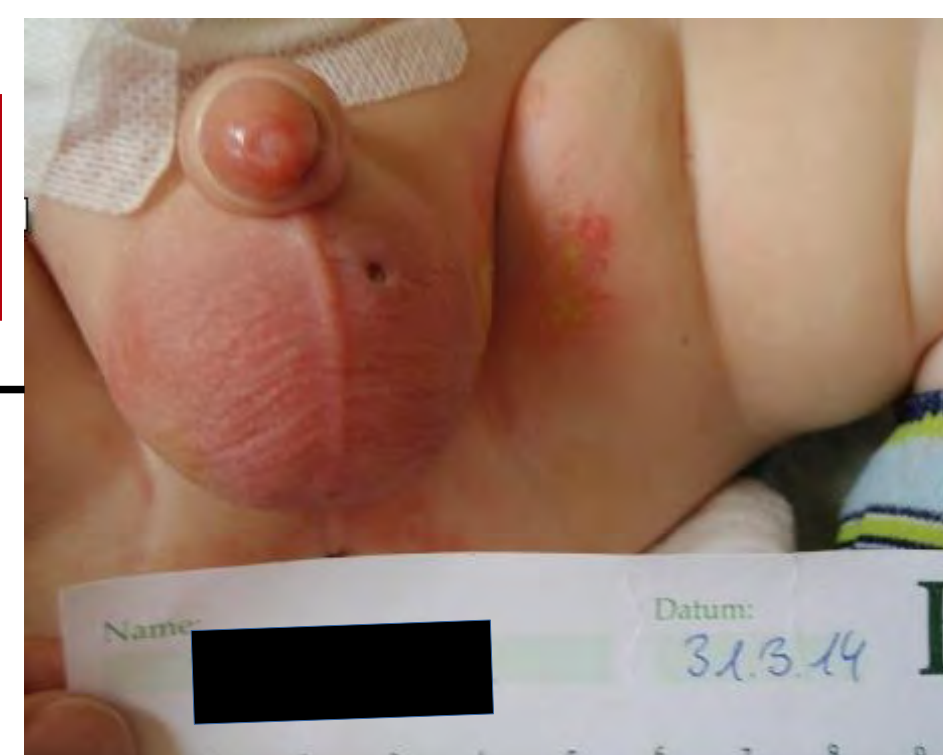- Hautabszess am linken medialen Oberschenkel
- Fieber bis 39°C
- Aufnahme Klinikum Plauen
- unspezifische Entzündungszeichen (Leuko 9.31, CrP 36.4)
- antibiotische Therapie mit Ampicillin/Sulbactam
- Octenisept-Verbände
- Ausschluss septische Granulomatose
- rasche Besserung



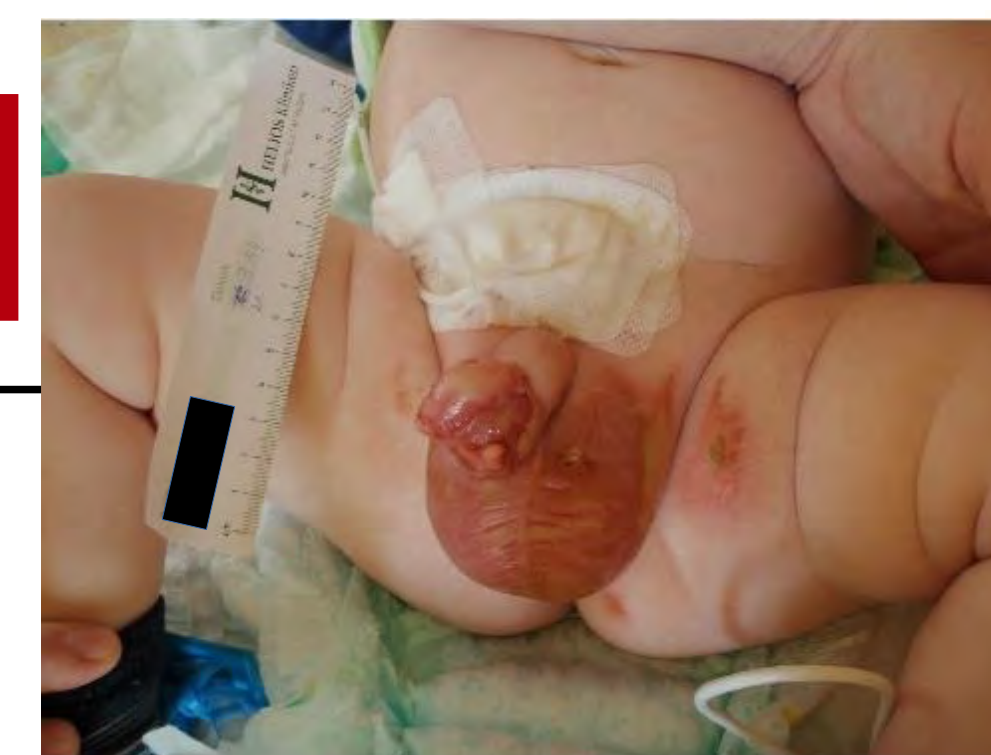- erneut Fieber, Abszess am Skrotum
- Kinderarzt: Cefaclor oral
- Wiederaufnahme Klinikum Plauen
- Gabe von Ampicillin/Sulbactam
- Octenisept-Verbände
- Pseudomonas aeruginosa in Urinkultur und Wundabstrich
- Umstellung auf Cefotaxim+Gentamicin, dann Ceftazidim+Gentamicin, keine Besserung



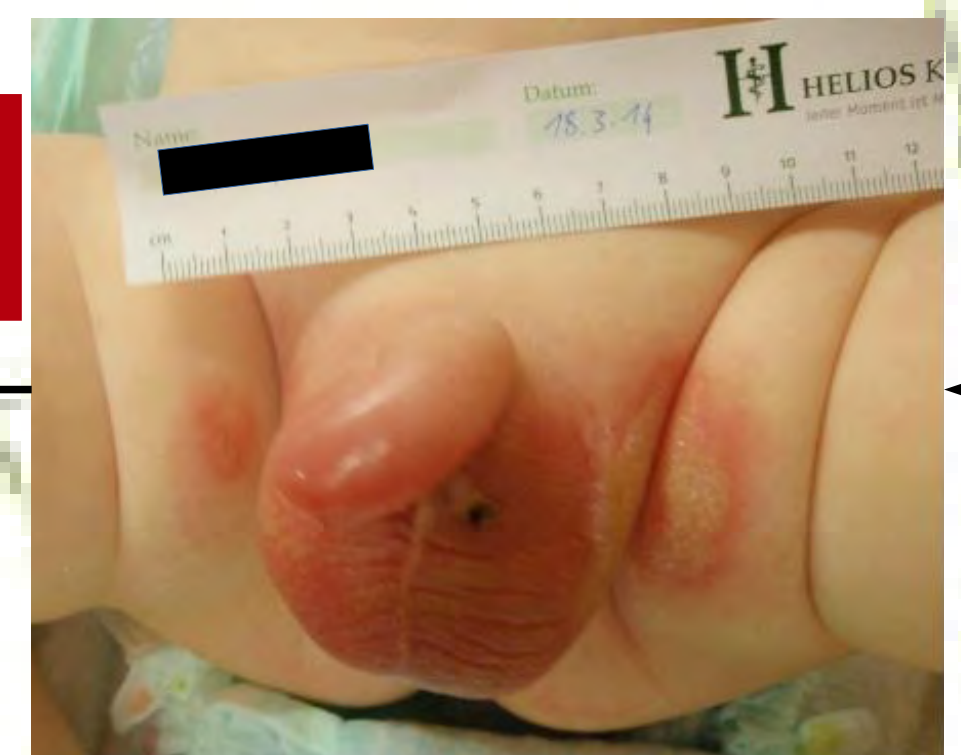Besserung und Entlassung, dann erneute Progredienz des Hautbefundes



Nach erneuter Verschlechterung Zirkumzision

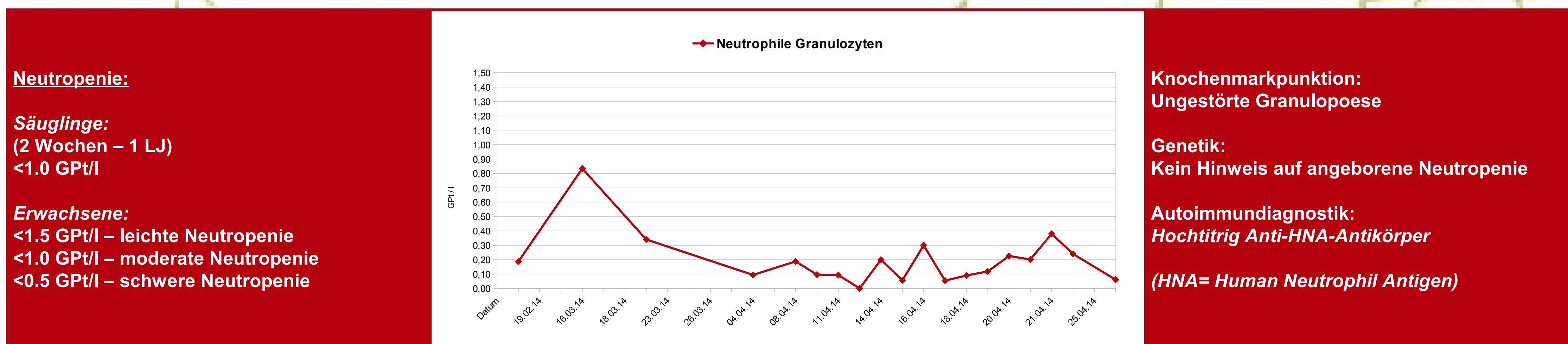
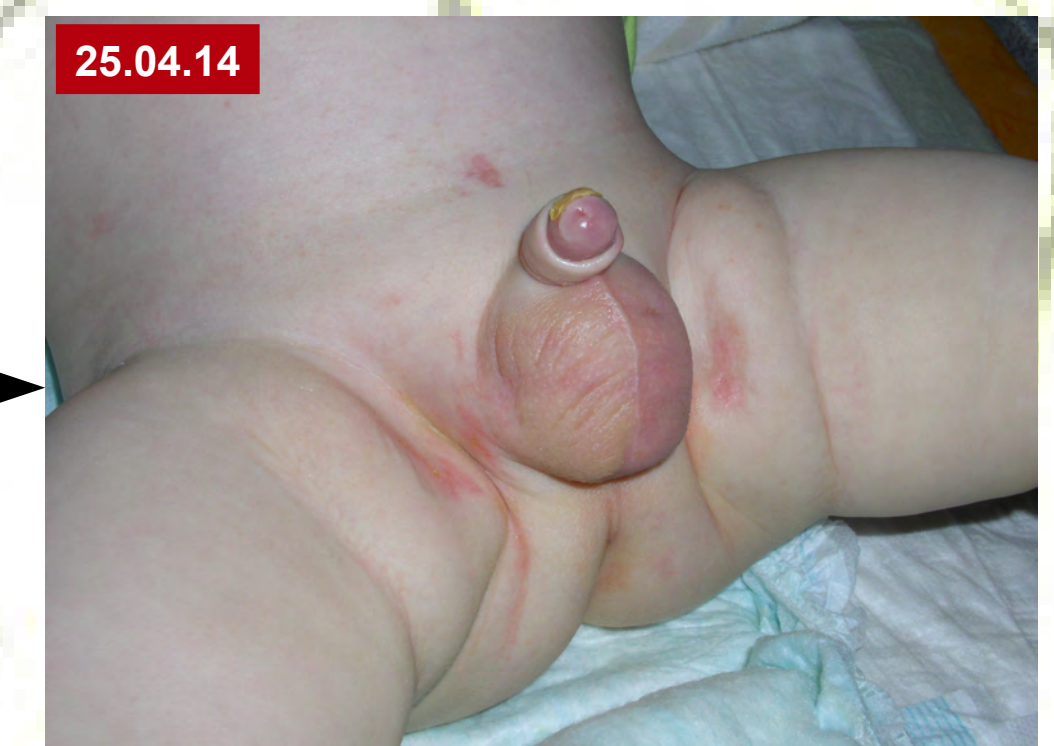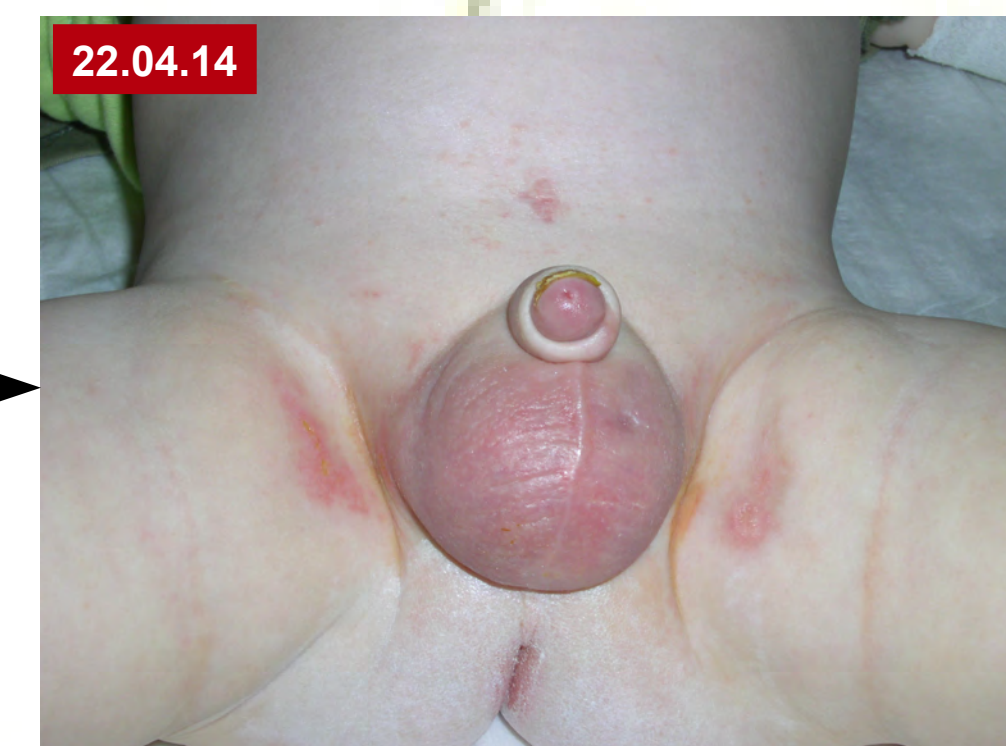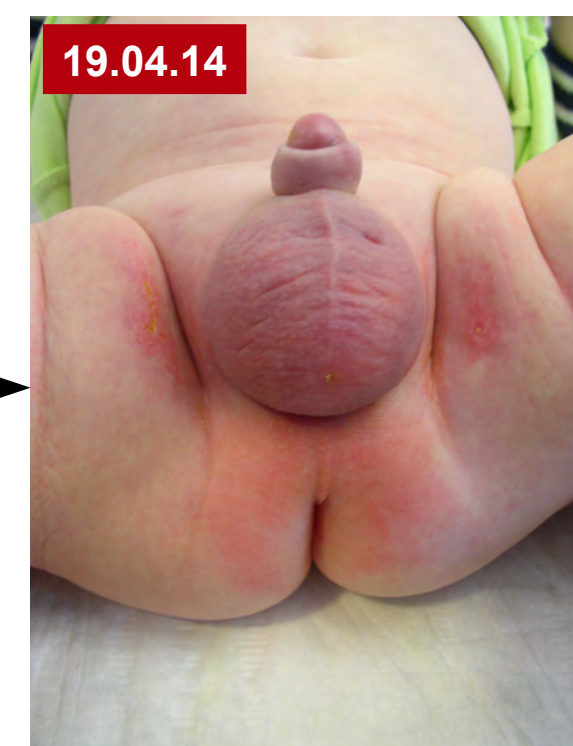


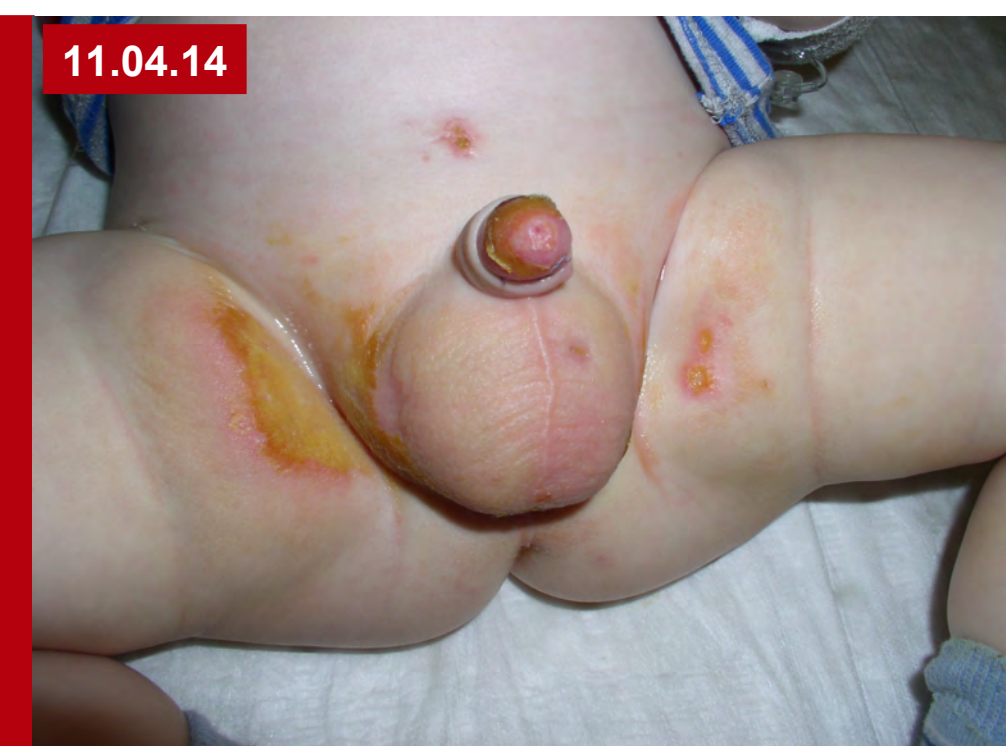Operation mit Spaltung des Präputiums



Verlegung in das Immundefektzentrum Leipzig am Klinikum St. Georg

- antibiotische Therapie mit Piperacillin+Tazobactam und Clindamycin
- offene Wundpflege mit Octenisept, Bepanthen und Nystatin-Salbe
- intensivierte Hygienemaßnahmen (Isolation, Kittelpflege, Mundschutz, Handschuhe)
- sequentielle Differentialblutbilder (s.u.)



Epidemiologie:

- Inzidenz: 1/100.000
- mittleres Diagnosealter: 6-12 Monate

Pathogenese:

- unklar (molekulares Mimikry?)

Klinisches Bild:

- rezidivierend milde, meist otolaryngeale Infektionen
- selten schwere, systemische Infektionen

Prognose:

- bei nahezu allen Patienten spontane Remission, meist im 2. - 3. Lebensjahr

Primäre autoimmune Neutropenie des Kindesalters

Diagnostik:

- häufig Monozytose und Eosinophilie
- sequentielle Differentialblutbilder!
- Knochenmarkpunktion
- Nachweis von Anti-HNA-Ak

Therapie:

- Antibiotika-Dauerprophylaxe (z.B. mit Trimethoprim/Sulfamethoxazol)
- Immunglobulingabe
- G-CSF

„Pädiatrie“ Speer, Gahr, 3. Auflage, Springer 2009
 „Kinder- und Jugendmedizin“ Koletzko, 13. Auflage, Springer 2007
 „Dialektische Pädiatrie“, 2. Auflage, Thieme 2003
 „The use of G-CSF for treatment of autoimmune neutropenia“ Smith et al., 2001
 „Review: Primary and secondary autoimmune neutropenia“ Caproni et al., 2005

Medscape: „Pediatric Autoimmune and Chronic Benign Neutropenia“ Inoue et al., 2013
 UpToDate: „Overview of neutropenia in children and adolescents“ Coates et al., 2013
 „Infectious causes of neutropenia“ Coates et al., 2014
 „Drug-induced neutropenia and agranulocytosis“ Coates et al., 2014